La fisura labiopalatina en el marco odontológico: implicaciones clínicas y tratamiento

Artículo nacional

* **Dr. Jesús Fernández Sánchez**

* Catedrático en Ortodoncia. Universidad Europea de Madrid
Presidente de la Asociación de Anomalías y Malformaciones Dentofaciales
Correspondencia: Jesús Fernández Sánchez. Paseo de las Delicias, 55 - 1º Dcha. 28045 Madrid (España)
e-mail: ortoface@ortoface.com



Autor del libro "Manual de prácticas de odontopediatría, ortodoncia y odontología preventiva" y "Atlas de cefalometría y análisis facial".

RESUMEN

De las malformaciones faciales que afectan al ser humano la denominación genérica de fisura labiopalatína engloba la falta de fusión entre los procesos faciales embrionarios constituyendo los defectos anatómicos congénitos que están más directamente relacionadas con el Odontólogo. El objetivo del presente artículo, consiste en presentar una clasificación de las fisuras labiopalatínas teniendo el foramen incisivo como referencia anatómica. Los tres grupos principales de fisura de acuerdo con esta clasificación son: fisura preforamen incisivo, transforamen incisivo y post-foramen incisivo. El artículo describe las características anatómicas de cada uno de estos grupos e introduce en el tratamiento altamente especializado del paciente con fisura labiopalatina que envuelve numerosas especialidades médicas y odontológicas.

PALABRAS CLAVE

Fisura labiopalatina, Queiloplastia, Palatoplastia, injerto óseo alveolar.

ABSTRACT

Of the human facial malformations, cleft lip and a palate is most directly relatad to dental practitioners. The purpose of the present paper is to present a classification of the clefts of the lip and palate on the basis of the incisivo foramen. Therefore, the three main groups of clefts according to such classification are: pre-incisive foramen clefts trans-incisive foramen clefts and post-incisive foramen clefts.The article a/so shows the anatomic characteristics of each group.

KEY WORDS

Cleft lip and palate, Cheiloplasty, Palatoplasty, bone grafting.

INTRODUCCIÓN

La denominación genérica de "fisura labiopalatina" engloba los defectos anatómicos congénitos derivados de la falta de fusión entre algunos de los procesos faciales embrionarios y entre los procesos palatinos[1]. Se manifiestan, por tanto, precozmente en la vida intrauterina. Más específicamente en el período embrionario y comienzo del período fetal. Afectando a 1 de cada 700 nacimientos[1], son conocidas clínicamente por su gran diversidad, que se refleja en multiples alteraciones con diferentes gravedades, y también en cierta forma, en protocolos distintos de tratamiento.

Embriológicamente, esta malformación congénita de etiología discutida, puede ser explicada por la deficiencia de migración muscular, que resulta en hipoplasia y malposición del musculo elevador y otros músculos intrabucales que se insertan en la superficie posterior del paladar duro en lugar de alcanzar su normal posición muscular en la línea media.

La formación de las fisuras del paladar primario y las fisuras raras de la cara (**tabla 1**), que incluyen los procesos faciales, ocurren en el periodo embrionario, a partir de la 6ª semana de vida intrauterina, mientras que las fisuras del paladar secundario se instauran a partir de la 8ª semana de vida prenatal, ya en el período fetal. Las fisuras que envuelven simultáneamente paladar primario y secundario (**Figura 1**), tiene su origen en las dos épocas de desarrollo craneofacial.

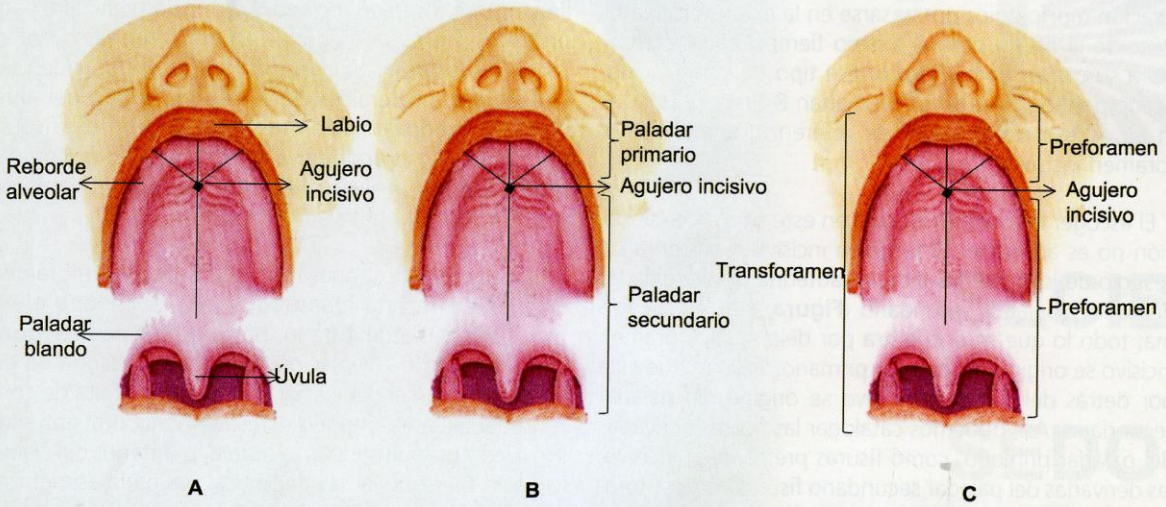

Figura 1. *El esquema facial que representa el labio superior, reborde alveolar y paladar (A) ilustra el principio de la clasificación de Spina3. El agujero incisivo divide los tres principales grupos de fisuras basados en el origen embriológico de la fisura (paladar primario o secundario).*

Grupo I **Preforamen incisivo**	Unilateral	Incompleta Completa
	Bilateral	Incompleta Completa
	Mediana	Incompleta Completa
Grupo II **Transforamen incisivo**	Unilateral Bilateral Mediana	
Grupo III **Post-foramen incisivo**	Incompleta Completa	
Grupo IV **Fisuras raras de la cara**	Fisuras desvinculadas del paladar primario y secundario	

Tabla 1. *Clasificación de los diferentes tipos de fisuras respetando el agujero incisivo como referencia anatómica según V. Spina[5].*

El primer aspecto importante que debe ser abordado al referirse a las fisuras labiopalatinas, radica en el concepto morfológico del problema, esto es, el compromiso anatómico de la fisura, ya que el término "labiopalatina" comprende deformidades con gravedades y extensiones muy variables[3]. Tanto los aspectos morfológicos como los funcionales de los diferentes tipos de fisura son distintos, por tanto, exigen, un tratamiento específico y exhiben pronósticos diferentes. La extensión anatómica de la fisura, tiene importancia tanto en la elaboración de un programa terapéutico como en el pronóstico de tratamiento a largo plazo. Cuanto más amplia sea la extensión anatómica de la lesión, mayores serán los recursos terapéuticos utilizados a lo largo del tratamiento para la recuperación total el paciente[4]. El mismo razonamiento es válido para las secuelas del tratamiento. Estas son siempre mayores cuanto mayor y extensa sea la fisura.

Para considerar las fisuras desde el punto de vista anatómico, vamos a agruparlas de acuerdo con el sistema de clasificación de Victor Spina[5] (**Tabla 1**). Es una clasi-

ficación morfológica por basarse en la extensión anatómica de la fisura, pero al mismo tiempo hace referencia a su origen embriológico. Ese tipo de clasificación, usado por Fogh-Anderse[6], Kernahan & Stark[7] y Harkins et al[8], utiliza como punto de referencia anatómico el foramen incisivo.

El escoger el foramen incisivo en este tipo de clasificación no es arbitrario. El foramen incisivo representa un vestigio de lo que en la vida intrauterina dividía paladar primario y paladar secundario (**Figura 1**). De esta forma, todo lo que se encuentra por delante del foramen incisivo se origina del paladar primario. Todo lo que está por detrás del foramen incisivo se origina del paladar secundario. Así, podemos catalogar las fisuras derivadas del paladar primario, como fisuras preforamen incisivo; las derivadas del paladar secundario fisuras de post-foramen incisivo; y aquellas que envuelven simultáneamente y por completo las estructuras del paladar primario y secundario, fisuras transforamen incisivo (**Figura 1**).

Estos son los tres grandes y principales grupos de fisuras (**Tabla 1**) obedeciendo este sistema de clasificación: grupo I (preforamen incisivo), grupo II (transforamen incisivo) y grupo III (post-foramen incisivo).

Las fisuras del primer grupo que se encuadran en el bloque preforamen incisivo (**Figura 2**), presentan una diversidad enorme de manifestaciones clínicas, variando desde un corte en el ribete cutáneo del labio (Cicatriz de Keith), hasta la ruptura de todo el paladar primario llegando al foramen incisivo. Lo que caracteriza a este primer grupo es la integridad de su paladar. En lo referente a su localización las fisuras preforamen pueden ser unilaterales, bilaterales o incluso en la región del filtro labial formando las fisuras medianas. Este tipo de fisuras son completas cuando envuelven toda la extensión del labio y rompen el alveolo, alcanzando obligatoriamente el suelo nasal hasta invadir el foramen incisivo.

Las características anatómicas de la fisura preforamen unilateral completa muestran el labio superior y el reborde alveolar segmentados hasta la base nasal (**Figura 2**). El segmento alveolar no fisurado se flexiona en dirección vestibular y superior, a causa de la falta de contorno labial, aumentando el resalte horizontal entre los incisivos y propulsando la extremidad anterior del alveolo hacia fuera de la cavidad bucal. La nariz asimétrica, característica facial inherente a las fisuras unilaterales, exhibe un achatamiento del cartílago alar del lado fisurado y desvío del septo nasal hacia el lado no fisurado.

La única cirugía indicada en este tipo de fisura es la queiloplastia a partir de los 3 meses de edad (**Tabla 2**), con una relevancia fundamentalmente de carácter estético. La cinta muscular restablecida después de la cirugía confeccionará una nueva conformación anatómica en el paciente fisurado induciendo una arcada alveolar de contorno más adecuado.

La fisuras bilaterales afectan a los dos lados del labio y marcan características faciales y oclusales distintas a

Fisura Cirugía	Preforamen unilateral	Preforamen bilateral	Transforamen unilateral	Transforamen bilateral	Post-foramen
Queiloplastia	3 meses	3 meses (tiempo único) 3 meses y 6 meses (2 tiempos quirúrgicos)	3 meses	3 meses (tiempo único) 3 meses y 6 meses (2 tiempos quirúrgicos)	—
Palatoplastia	—	—	12 meses	12 meses	12 meses
Queiloplastia definitiva y columela	—	6 años	—	6 años	—
Injerto óseo secundario	9 a 11 años	9 a 11 años	9 a 11 años	9 a 11 años	—

Tabla 2. *Protocolo de actos quirúrgicos recomendados según el proyecto Eurocleft[2].*

las fisuras unilaterales. La premaxila separada y distante del maxilar se proyecta en dirección al ápice nasal lo que provoca el acortamiento o incluso la ausencia de la columela nasal. La queiloplastia convencional suele ser realizada en dos tiempos quirúrgicos comenzando a los 3 meses de edad por el lado más separado del maxilar, aunque puede ser también realizado en un único tiempo quirúrgico.

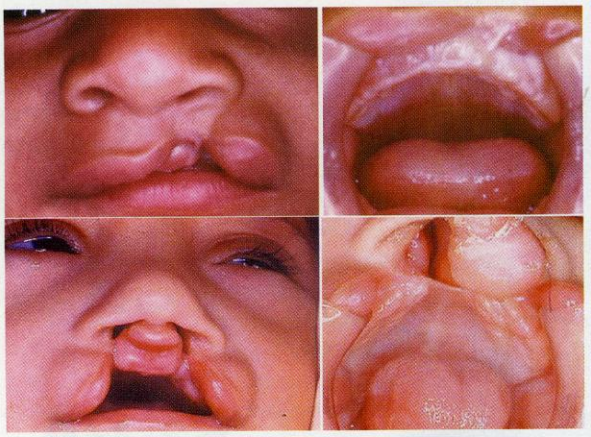

Figura 2. *Las fisuras preforamen incisivo (grupo I) no traspasan la dimensión del paladar primario, alcanzando, si son completas, el foramen incisivo. El paladar permanece integro. La característica de esta fisura, es la ruptura completa del labio y del reborde alveolar, llegando hasta la altura del foramen incisivo (AB). Por la fotografía (B) se percibe la integridad del paladar.*

En el grupo II, tenemos las fisuras totales incluyendo paladar primario y paladar secundario, pudiendo también manifestarse unilateral, bilateralmente o en la línea media del maxilar. Son las fisuras que comprometen desde el labio hasta la úvula, dividiendo el maxilar en dos segmentos, en el caso de las fisuras unilaterales (**Figura 3**), o en tres segmentos en el caso de las fisuras bilaterales (**Figura 4**). Estas malformaciones son las más frecuentes entre los pacientes portadores de fisuras, alcanzando el 33% de estas deformidades las unilaterales, y el 20% las bilaterales. Exigiendo en este segundo caso un mayor esfuerzo terapéutico al presentar compromisos estéticos y funcionales frecuentes y desarrollar secuelas postquirúrgicas más graves[4].

En el grupo III están incluidas aquellas fisuras que afectan solamente al paladar secundario y reciben el nombre de fisura aislada del paladar. La manifestación de la fisura aparece con diferentes grados, así la gravedad aumenta al ampliarse la extensión, comenzando en la úvula en dirección al foramen incisivo[5,6,7,8]. Incluso en su forma completa, cuando alcanza el foramen incisivo,

Figura 3. *La fisura transforamen incisivo unilateral engloba paladar primario y secundario, separando el maxilar en dos segmentos: segmento mayor y menor.*

Figura 4. *Esquema de la fisura transforamen incisivo bilateral (A). La extensión de la fisura engloba paladar primario y secundario separando el maxilar en tres segmentos (B). La premaxila dificulta pero no impide la reconstrucción labial en los primeros meses de vida (C).*

el maxilar no llega a ser totalmente segmentado y el reborde alveolar permanece íntegro. Este tipo de fisura no produce problemas estéticos para el paciente, ya que la musculatura peribucal no fue alcanzada (**Figura 5**), pero conlleva problemas, funcionales, ligados al cierre del esfínter velofaríngeo y la audición. Las secuelas quirúrgicas para este tipo de malformación son mucho menos expresivas que en las fisuras del grupo II.

PROTOCOLOS DE TRATAMIENTO EN EL PACIENTE FISURADO

El proceso terapéutico del paciente afectado de fisura comienza en los primeros meses de vida donde la queiloplastia[3] (cirugía del cierre del labio) se realiza con un efecto predominante estético. La técnica utilizada con más frecuencia en la queiloplastia es la zetaplastia (**Figura 6**), estableciendose la época de los 3 meses de edad como más idónea para la reconstrucción labial (**Tabla 2**).

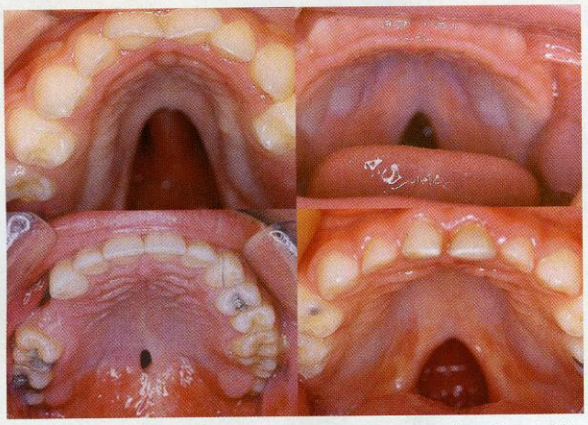

Figura 5. *La ausencia de signos externos de afectación facial en los pacientes con fisura post-foramen contrasta con la imagen oclusal en sus diferentes grados de amplitud reflejando la comunicación entre la cavidad nasal y bucal.*

En las fisuras post-foramen y transforamen el abordaje del cierre palatino (palatoplastia) se realiza en torno al año de vida (**Tabla 2**) con un efecto esencialmente funcional (**Figura 7**).

Tanto la cirugía del labio como la del paladar denominadas cirugías primarias imprimen al maxilar un efecto deletéreo a lo largo del crecimiento[9,11] que remodela la formación de la arcada dentaria. Estas alteración ocurre con intensidad en la fisura transforamen, principalmente en las unilaterales llegando en ocasiones modificar la anatomía facial[4,12,10,13] impactando gravemente en el paciente.

La fisura transforamen incisivo unilateral (**Figura 8**) siempre es total afectando al paladar primario y secundario. Compromete el maxilar por completo, dividiéndolo en dos partes: el segmento mayor o no fisurado, que tiene contacto con el vómer, y el segmento menor o fisurado. El segmento menor se encuentra desviado lateralmente y separado del segmento mayor, de esta forma la distancia entre ambos segmentos define la amplitud de la fisura. La manifestación anatómica de la fisura es variable, estableciéndose tanto en el lado derecho como del izquierdo, en una proporción del 22% para el lado izquierdo y del 11% en el lado derecho[10].

Además del compromiso maxilar, la característica facial es muy peculiar. El labio se muestra dividido, pu-

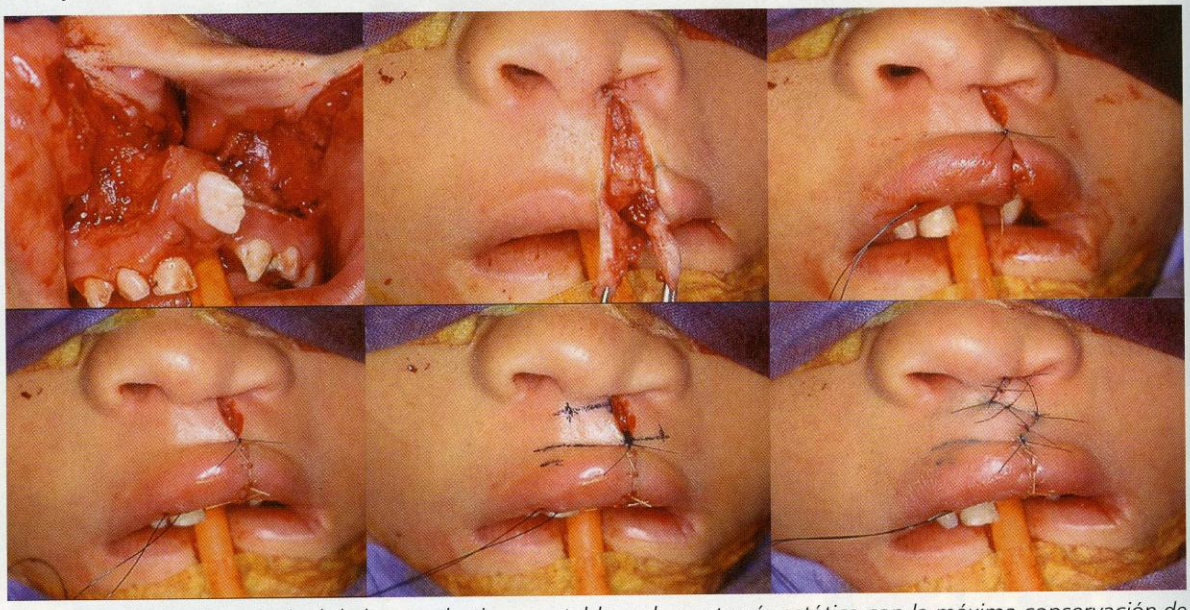

Figura 6. *El objetivo principal de la zetaplastia es restablecer la anatomía estética con la máxima conservación de tejido en los segmentos del labio fisurado.*

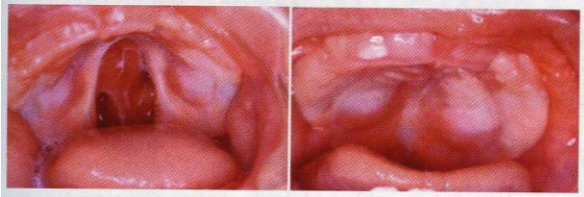

Figura 7. *El cierre del paladar (palatoplastia) suele realizarse al año de vida bajo un enfoque principalmente funcional.*

Figura 8. *La fisura transforamen incisivo unilateral abarca por completo el labio y paladar produciendo una asimetría nasal con desviación del septo y achatamiento del cartílago alar.*

Figura 9. *La cirugía primaria de labio (queiloplastia) y paladar (palatoplastia) imprimen en el crecimiento facial una restricción en el avance del tercio medio. Este comportamiento en la deficiencia maxilar tiende a agravarse en la adolescencia.*

diendo evidenciarse la extremidad anterior del segmento mayor, siempre proyectada en dirección vestibular, en la mayor parte de las ocasiones por la falta de contención de la musculatura labial (**Figura 8**). La asimetría nasal es característica de las fisuras unilaterales.

Por otro lado, la fisura promueve alteraciones notorias en la forma del arco dentario superior independientemente de la realización o no de la cirugía de labio. En el nacimiento, las dimensiones anteroposteriores y transversales del maxilar en el paciente fisurado, son mucho mayores que en el paciente no fisurado, dado que los segmentos palatinos están distanciados. La influencia de la fisura sobre la morfología maxilar a lo largo del crecimiento, se manifiesta cuando analizamos pacientes adultos no operados, que crecen bajo la influencia aislada de la fisura sin la interferencia de la cirugía rehabilitadora[9]. Las principales características maxilares y faciales, se perpetúan con el crecimiento, así la arcada dentaria superior continúa dividida, con los segmentos palatinos separados y las deformidades faciales y nasales persisten. Mientras se constata una evidente tendencia a la aproximación de los segmentos maxilares provocando una disminución de la anchura transversal que se agrava en la región posterior afectando paulatinamente a la región anterior. Esta comprensión es fruto de un desplazamiento medial de los segmentos palatinos, principalmente el menor, sin compromiso en su longitud sagital. Lo que normalmente ocurre, incluso en ausencia de cirugía, es el colapso del segmento menor[10]. A pesar de tener un maxilar nítidamente comprometido, difícilmente vamos a encontrar mordidas cruzadas pos-

Figura 10. *La ausencia de los dientes involucrados en la fisura y la presencia de alteraciones de la posición dentaria en la arcada superior (trasposición) empeoran el normal desarrollo del crecimiento maxilar acentuándose en el paciente con fisura transforamen de incisivo bilateral.*

teriores en pacientes no operados. Esto se evidencia al comprobar que en pacientes adultos no operados, la relación entre las bases apicales frecuentemente es de clase II, pudiendo concluir que el potencial de crecimiento de los segmentos palatinos en el paciente fisurado tiene la misma magnitud que en el no fisurado. No obstante, la manifestación de este potencial se da de forma alterada por la presencia de compensaciones funcionales inducidas por la fisura y lo que se percibe con el tiempo es la aproximación de los segmentos separados por la propia ausencia de hueso entre ellos.

De cualquier forma, raramente el paciente portador de fisura transforamen incisivo unilateral llega a la edad adulta sin cirugía, ya que los protocolos de tratamiento normalmente exigen la cirugía de forma precoz. Estas cirugías, la queiloplastia y la palatoplastia, representan una de las primeras terapias a lo largo del proceso rehabilitador. La queiloplastia, como antes citamos, es realizada después de los 3 meses de edad y busca principalmente la estética. La palatoplastia realizada a partir de un año de edad, y en un único tiempo quirúrgico, es generalmente utilizada la técnica modificada de Von Langenback[9] y descrita en detalle por Borchgrevink[11] en 1.986. La palatoplastia tiene como objetivo recomponer el esfínter velofaríngeo y el techo de la cavidad bucal.

El efecto inmediato de ambas cirugías primarias en el labio y paladar es siempre bueno. Incluso se acostumbra a decir que operar quirúrgicamente a un niño equivale a intervenir psicológicamente a los padres. El niño ingresa en el centro quirúrgico con el labio fisurado y aproximadamente en 40 minutos, la reconstrucción es realizada. Sin embargo no podemos evaluar el efecto quirúrgico en el postoperatorio inmediato. La mejor manera de valorar el efecto de estas primeras intervenciones es a largo plazo donde se refleja que el crecimiento no se efectúa de forma inmune a la presencia de fisura. La fisura interfiere de forma negativa con el crecimiento facial (**Figura 9**) y de las arcadas dentarias. Sin embargo, la cirugía reparadora precoz también desempeña un papel marcante en la morfología final de la cara fisurada[11].

Es por la cirugía de labio y/o paladar en la primera infancia, cuando las fuerzas musculares y cicatriciales liberadas, son capaces de alterar el futuro crecimiento del maxilar e imprimir formas comprensivas a la arcada dentaria superior (**Figura 10**). Estas alteraciones conocidas como alteraciones morfológicas postoperatorias, fuerzan el desvío medial de los segmentos palatinos, y comienzan a manifestarse a partir del final de la dentadura temporal, mostrando una nítida tendencia a intensificarse a lo largo del crecimiento facial[11, 12,13].

En nuestro trabajo diario, los ortodoncistas, confirmamos la retrusión del tercio medio de la cara y las frecuentes mordidas cruzadas en estos pacientes que, incluso siguiendo los modernos conceptos quirúrgicos atraumáticos, causa la cirugía al interferir con el potencial de crecimiento del complejo nasomaxilar[4,10,13] y las repercusiones que obligarán al paciente a ser tratado por un equipo multidisciplinar que tiene como función evaluar el momento de la realización de las diferentes etapas en la rehabilitación de estos pacientes.

Figura 11. *Una vez realizado el colgajo y expuesta la zona en el maxilar se obtiene hueso de la zona donante (cresta iliaca). El hueso medular es condensado e introducido llenando completamente el lecho fisurado.*

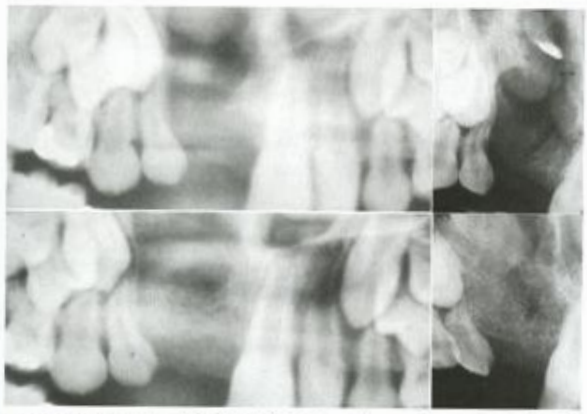

Figura 12. *Las radiografías muestran la presencia del defecto óseo y su restitución después del injerto mejorando el pronóstico de erupción del canino permanente y el movimiento futuro de los dientes cercanos a la fisura.*

EL INJERTO ÓSEO SECUNDARIO

Para mejorar el defecto óseo alveolar oculto por las precoces cirugías de labio y paladar se realiza en el protocolo de actuación terapéutica del paciente fisurado "el injerto óseo secundario". Esta actuación quirúrgica está indicada en las fisuras que engloban el reborde alveolar (fisuras preforamen y transforamen), completando el espacio óseo vacio que involucra a la fisura.

Este procedimiento permite rellenar la fisura alveolar residual con hueso medular del propio paciente extraída de la cresta iliaca[14, 15]. El término de "secundario" se refiere a la época donde se ejecuta. Prefiriéndose en dentadura mixta (**Tabla 2**), antes de la erupción del canino permanente, entre los 9 y 11 años de edad. (**Figura 11**)

La integración del hueso medular con el alveolar suele ser indistinguible a los 3 meses de la cirugía (**Figura 12**) mejorando el pronóstico de la erupción espontánea del canino permanente en el lado fisurado cuando el injerto se realiza con el tercio o mitad de la raíz formada.

La principal ventaja de la colocación del injerto óseo en la zona fisurada se refleja en la continuidad anatómica del reborde alveolar que transforma una arcada maxilar dividida en una vía integra mejorando la finalización del tratamiento ortodóncico. La integridad alveolar permite la erupción espontánea de los dientes adyacentes, como es el caso del canino, y principalmente el movimiento anterior o posterior a través del hueso injertado y que al transformarse en hueso alveolar, facilita la creación de un periodonto muy favorable para los dientes que se mueven en él. Otra ventaja añadida es la mejora de las condiciones periodontales en los dientes adyacentes a la fisura, central y canino que hace posible el cierre del espacio con medios exclusivamente ortodóncicos, evitando la prótesis[16, 17] y con una arcada alveolar continua sin interrupción (**Figura 13**).

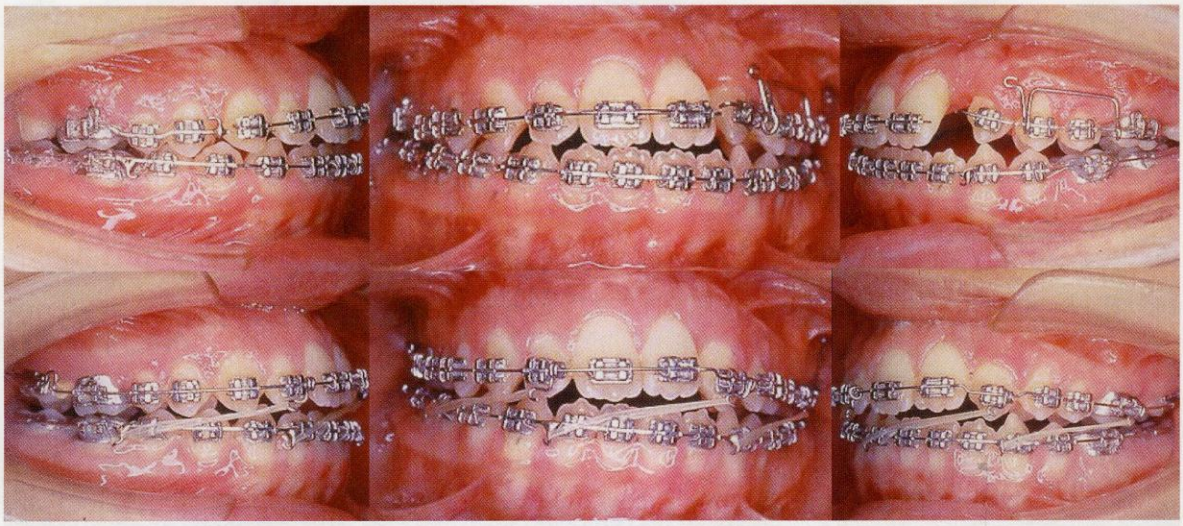

Figura 13. *La realización del injerto óseo permite el cierre del espacio fisurado con la mesialización de los segmentos posteriores, evitando la prótesis fija o el implante en el espacio edéntulo.*

CONCLUSIÓN

Con el pensamiento puesto en una comunicación entre profesionales de diferentes espacialidades, la clasificación de Spina[5], completa los registros necesarios para ser universal, simple y general. Teniendo en cuenta la dificultad que tiene elegir una clasificación descriptiva que agrade simultáneamente a todos los clínicos involucrados en el tratamiento del paciente con fisura tanto en sus aspectos morfológicos como funcionales. Detalles técnicos, como inserción del proceso palatino al vómer, amplitud de la fisura, rotación y protrusión del maxilar, afectación dentaria, etc… deben ser observados en detalle en función del interés de cada grupo disciplinar.

BIBLIOGRAFÍA

1. *Fernández J. et al. Fisura labiopalatinas: Definición anatómica. Profesión dental. 1996, 15, 24-8.*
2. *Shaw B. & Semb G. The eurocleft project standards of care for cleft lip and palate in Europe. Amsterdam, IOS Press, 2000.*
3. *Fernández S. J. Aspectos históricos y culturales de las fisuras labiopalatinas. Gaceta Dental. 1997, 86-94.*
4. *Fernández J. et al. "Evaluación cefalométrica de la relación sagital de las bases apicales en pacientes con fisura labiopalatina operados precozmente. Ortodoncia Española, 1998, 2: 79-88.*
5. *Spina, V. et al.- Classificaçao das fissuras lábio-palatinas. Sugestao de modificaçao. Rev. Hosp. Clin. Fac. Med. S. Paulo. 1972, 27: 5-6.*
6. *Fogh-Anderse, P.- Inheritance of harelip and cleft palate. Copenhagen: Nyt Nordisk Forlag – Arnold Busck, 1942.*
7. *Kernahan, D.A. & Stark, R.B.- A new classification for cleft lip and cleft palate. Plastic Recosntr. Surg. 1958, 22: 441.*
8. *Harkins, C.S. et al.- A classification of cleft lip and cleft palate. Plastic Reconstr. Surg. 1962, 29: 31-9.*
9. *Von Langenbeck, B.R.K.- Operation der angeborenem totalem spaltung des harten gaumens nach einer noumem methode. Deutsch. Klin. 1961, 13: 231-2.*
10. *Fernández J. Evaluación semilongitudinal, por medio de la cefalometría lateral de cráneo, en pacientes portadores de labio leporino y paladar hendido operado precozmente. Tesis doctoral, Universidad Complutense de Madrid, 1996.*
11. *Borchgrevink, h.- Cleft palate repair. In: Muir IFK, ed. Current operative surgery. Plastic and reconstructive surgery. London: Bailliere Tindall. 1986, 64-91.*
12. *Fernández J. et al. Avalição cefalométrica semilongitudinal da relaçao mandibular e de orientação do crecimento em pacientes con fisura completa de labio e palato. Ortodontia Portuguesa de Ortopedia Facial. 1998, 3,2: 94-109.*
13. *Fernández J. et al. Evaluación cefalométrica mediante el análisis de McNamara del comportamiento vertical y de las bases apicales en pacientes con fisura transforamen incisivo unilateral. Revista Española de Ortodoncia. 1998, 28. 261-72.*
14. *Boyne PJ. Use of marrow-cancellous bone grafts in maxillary alveolar and palatal clefts. J. Dent. Res. 53 (4): 821-24, 1974.*
15. *Boyne PJ; Sands NR. Secondary bone grafting of residual alveolar and palatal clefts. J. Oral. Surg, 30 (2): 87-93, 1972.*
16. *Enemark H; Sinder-Pedersen S; Bund-Gaard M. Long-term results after secondary bone grafting of alveolar clefts. J. Oral Maxillofac Surg, 45 (11): 913-8, Nov. 1987.*
17. *Koberg WR. Present view on bone grafting in cleft palate (a review of the literatura). J. Maxillofac Surg, 1 (4): 185-93, 1973.*

NOVEDAD EDITORIAL



ATLAS DE CEFALOMETRÍA Y ANÁLISIS FACIAL

Ripano
EDITORIAL MÉDICA

Autores: Jesús Fernández Sánchez y Omar Gabriel da Silva Filho
Encuadernación de lujo
Fotografías e ilustraciones a todo color
Más de 290 páginas
Diseño gráfico diferenciado: UVI, desplegables, transparencias, etc...

Para ventas en España: Telf. 91 372 13 77
Resto del mundo, visite: www.ripano.eu