ARTÍCULO ORIGINAL

NIVELACIÓN 4x2: IMPORTANCIA SOBRE SU APLICACIÓN EN LA DENTICIÓN MIXTA Y PERMANENTE

O. G. da Silva Filho

O. G. da Silva Filho[a], T. Silva Lara[b], G. Ferreira Bibiano Silva[c] y J. Fernández Sánchez[d]

[a]Ortodoncista del Hospital de Rehabilitación de Anomalías Craneofaciales de la Universidad de São Paulo (HRAC-USP). Bauru-SP. Brasil.
[b]Alumno del Máster en Ortodoncia. Facultad de Odontología de Araçatuba-UNESP. Araçatuba-SP. Brasil.
[c]Alumno del Curso de Perfeccionamiento en Ortodoncia Preventiva e Interceptiva de la Profis/HRAC-USP. Bauru-SP. Brasil.
[d]Catedrático. Director del Máster en Ortodoncia. Universidad Europea de Madrid. España.

Correspondencia

O. G. da Silva Filho
Setor de Ortodontia
Hospital de Reabilitação de Anomalias Craniofaciais da USP
Rua Sílvio Marchione, 3-20 – Vila Universitária
17.043-900 Bauru-SP. Brasil

E-mail: **ortoface@travelnet.com.br**

RESUMEN

La maloclusión se presenta en la mayor parte de la población en sus tres fases de desarrollo: dentición temporal, mixta y permanente, debiendo corregirla en algún momento, al no existir autocorrección. Cuando es tratada en la dentición temporal o mixta, la mecánica se caracteriza por tener un nivel de abordaje que denominamos «ortodoncia interceptiva». Un ejemplo sería la corrección precoz de las irregularidades de los incisivos permanentes en la dentición mixta con la utilización de la nivelación 4x2, objeto del presente ensayo clínico. La indicación de este tipo de actuación ortodóncica 4x2 en la dentición mixta debe valorar la relación coste-beneficio. Una vez planeado en la dentición mixta, el rigor de la técnica es fundamental para cumplir la meta terapéutica en un corto plazo de tiempo y sin iatrogenia, o sea, sin reabsorciones radiculares, o impactaciones dentarias y sin interrupción del proceso odontogénico. Lo cierto es que el título «nivelación 4x2» es un resumen y no abarca la complejidad de todos los detalles que comprende. No obstante, está bien indicado en la dentición mixta cuando garantice un beneficio morfológico, estético o psicológico al paciente. La nivelación parcial puede tener un alcance más amplio y ser realizada en la dentición permanente, cuando el problema se registre en la región anterior, siendo más común en esta fase la «nivelación 6x2». El presente artículo discute una propuesta de alineamiento parcial, localizado en la región anterior, en dentición mixta y permanente.

Palabras clave: ortodoncia preventiva, ortodoncia interceptiva, dentición mixta, dentición permanente.

ABSTRACT

Malocclusion can be found in any stage of the occlusion and does not self-correct. Therefore, it must be corrected at any time. The orthodontic treatment carried out in the deciduous or mixed dentition is called interceptative treatment and the 4x2 leveling of the incisors is an example of such a treatment. The real need for this procedure should consider the risk-benefit relationship. Once the procedure is indicated in the mixed dentition, care should be taken in order to avoid over-treatment and iatrogenic effects such as root resorption, tooth impaction and interruption of the odontogenic process. Although the 4x2 leveling seems to be a simple procedure, it includes complex operational details. However, when well indicated in the mixed dentition, it provides morphologic, esthetic and psychologic benefits to the patients. The partial leveling can also be performed in the permanent dentition when the problem is restricted to the anterior area, when it is called 6x2 leveling. The current paper focuses on the partial, anterior leveling in the mixed and permanent dentitions.

Key words: orthodontics, preventive, orthodontics interceptive, dentition mixed, dentition permanent.

Conceptos referentes a la época de tratamiento

Que el tratamiento ortodóncico se realice en la dentición permanente, excluyendo su relación con la edad cronológica, es un concepto tan arraigado en la cultura de la sociedad y en la formación académica que la mecánica enfocada hacia la dentición temporal o mixta se vuelve más incomprendida no sólo para el profano, sino también para el propio dentista. Sabemos que la principal preocupación del tratamiento de una maloclusión en dentición permanente se concentra con más objetividad en la duda del ortodoncista en «cómo tratar». No hay equivocación en lo referente a la época de intervención y no hay imprevistos que deriven del desarrollo dentario. La oclusión está preparada. Sin embargo, es completamente posible un tratamiento en cualquier etapa oclusal que preceda a la dentición permanente, concepto frecuentemente utilizado con entusiasmo en el mundo ortodóncico y que es conocido con el nombre de tratamiento precoz. En esa situación la duda del ortodoncista no se resume en «cómo tratar». Se vuelve imperativo decidir «cuándo tratar». Por lo tanto, dos aspectos deciden el diagnóstico ortodóncico precoz: la necesidad y la oportunidad de tratar. Es conveniente realizar el tratamiento antes de la dentición permanente cuando el problema agrava el pronóstico de tratamiento con el paso del tiempo. La decisión de tratar pronto, sin duda, se enfrenta con la posibilidad de realizar «sobretratamientos», término que denota tratar más cuando se puede tratar menos. Este concepto es tan relevante para la ortodoncia contemporánea que el tratamiento antes de la dentición permanente es realizado como un tratamiento en dos fases: la primera en la época del diagnóstico y la finalización en la dentición permanente. El profesional no puede perder de vista un aspecto importante, la presencia de un intervalo entre las dos fases terapéuticas.

Una vez que el tratamiento ortodóncico es decidido, se entiende por precoz cuando se realiza antes de la dentición permanente y es conocido con el nombre de «ortodoncia interceptiva». Esta designación engloba cualquier mecánica aplicada en las etapas que preceden a la dentición permanente, independientemente del tipo de maloclusión y de la modalidad terapéutica utilizada.

El diccionario *Houaiss* utiliza para la palabra «interceptar» (verbo transitivo directo) el significado de «interrumpir el curso; detener o impedir el paso». De hecho, la ortodoncia interceptiva corrige la maloclusión instalada, proporcionando al paciente una buena relación intra e inter arcadas, de forma precoz. Las correcciones interceptivas pueden ser concebidas desde la dentición temporal[1-5], sin perder de vista la relación coste-beneficio a largo plazo. Por consiguiente, este razonamiento debe ser revisado. La ortodoncia interceptiva de calidad es la que se realiza con un respaldo científico, buen criterio y racionalidad. Por ejemplo, en la dentición temporal se justifica corregir la maloclusión que tiene un impacto inmediato[3]. En esta definición se encuentra la mordida cruzada posterior[3,4], la mordida cruzada anterior en clase I y en clase III[5], y la mordida abierta anterior inducida por los hábitos bucales infantiles[3]. En la fase de dentición mixta, cuando los dientes permanentes erupcionan paulatinamente en la cavidad bucal, se debe prestar una especial atención a los problemas eruptivos, los cuales deben se tratados en esta misma época de aparición[6].

Dentición mixta: consideraciones clínicas a tener en cuenta

La división de la dentición mixta en tres fases clínicas diferentes y de igual duración representa la edad dentaria, un parámetro de edad biológica utilizado en ortodoncia. Estas fases concebidas por Van der Linden[7] como primer período transitorio, período intertransitorio y segundo período transitorio, facilitan la comprensión del desarrollo de la oclusión en su avance lento y ordenado, encabezado principalmente por la genética, y el razonamiento ortodóncico sobre el diagnóstico y la determinación de la época más propicia de actuación cuando se detecta una maloclusión.

El primer período corresponde a la erupción de los incisivos y los primeros molares permanentes. En el segundo período erupcionan en la cavidad bucal los dientes permanentes del segmento posterior, caninos y premolares. La madurez oclusal está marcada por la erupción de los 28 dientes permanentes y la posterior intercuspidación de los segundos molares. El intervalo entre el primer y el segundo período está representado por un período sin alteraciones clínicas eruptivas. Sin embargo, esta calma es sólo clínica. La erupción intraósea de los gérmenes, sobre todo de los caninos permanentes superiores, continúa su trayecto eruptivo influyendo temporalmente en la posición de los incisivos laterales superiores permanentes erupcionados.

Al final del primer período el germen de los caninos permanentes superiores en su situación in-

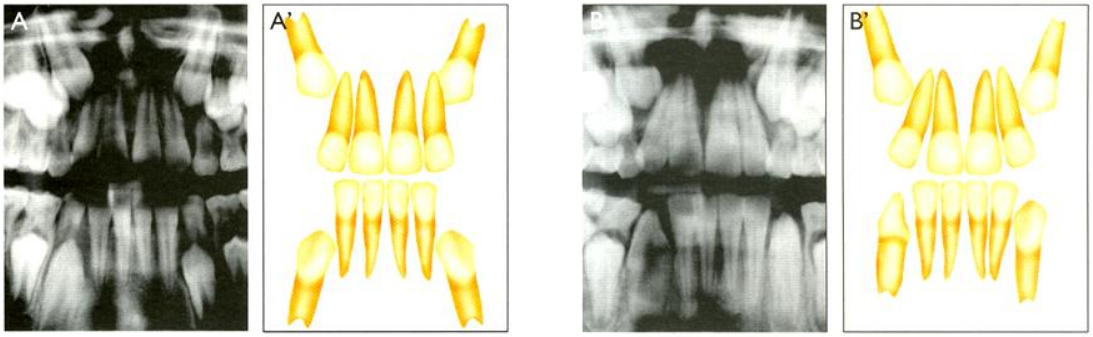

Primer período de la dentición mixta

Segundo período de la dentición mixta

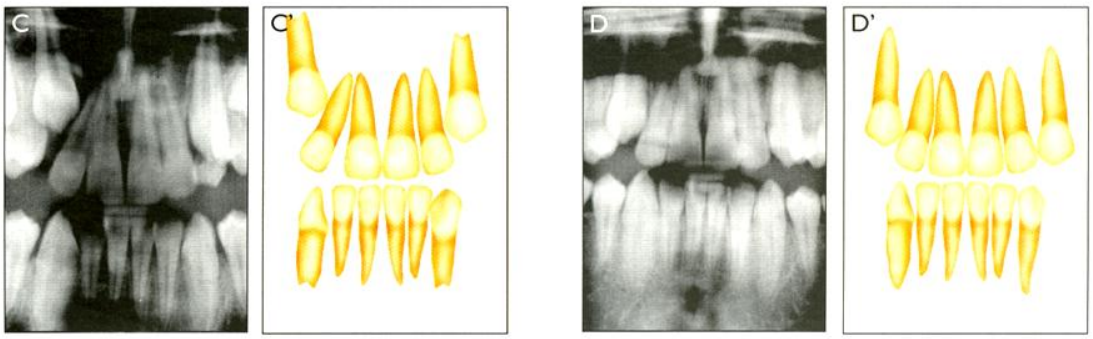

Segundo período de la dentición mixta

Dentición permanente

Figura 1. Detalle de la región anterior en una secuencia longitudinal de radiografías panorámicas durante la dentición mixta (A, B, C, D y E). Al lado de cada imagen radiográfica un esquema demuestra la posición de los caninos e incisivos laterales, superiores e inferiores (A', B', C', D' y E'). Este acompañamiento reconstruye el comportamiento típico de los incisivos laterales, sobre todo de los superiores, a lo largo de la dentición mixta, consecuencia del trayecto de erupción de los caninos permanentes. En condiciones normales, si el trayecto de erupción del canino superior altera la inclinación mesiodistal del incisivo lateral, éste recuperará la normalidad cuando alcance el plano oclusal.

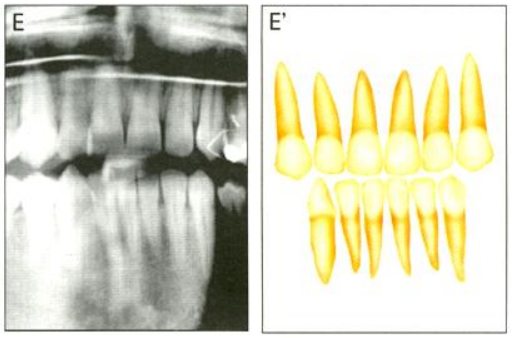

Dentición permanente completa

traósea se encuentra distante del plano oclusal, localizándose próximo al borde inferior de la órbita. Lo que sucede, normalmente, a lo largo del segundo período es que los caninos permanentes siguen un trayecto eruptivo predeterminado, algo imprevisible, que los colocará durante algún tiempo en íntimo contacto con la raíz de los incisivos laterales[8] (fig. 1). La presión de los caninos provoca la convergencia apical de las raíces de los incisivos laterales, que se manifiesta clínicamente como una divergencia de la corona y la apertura de un diastema entre éstos y los incisivos centrales. El desagradable aspecto que los incisivos muestran en esta fase del desarrollo dentario llevó a Broadbent (1941)[9] a denominarla como la fase del «patito feo».

En la secuencia lo que se espera es que después del deslizamiento de los caninos permanentes sobre las raíces de los incisivos laterales, el diastema entre los incisivos se cierre espontáneamente, como se muestra en la serie de radiografías panorámicas que destaca la región anterosuperior e inferior (fig. 1). Se pueden observar claramente los cambios espontáneos en la inclinación de los incisivos laterales superiores provocados inicialmente por la presión de los caninos permanentes

sobre las raíces de los incisivos laterales y posteriormente por esta misma presión, después de su erupción en la cavidad bucal. Este efecto es característico en el maxilar. En la arcada inferior la presión de los caninos no es frecuente y esto se explica, en parte, por la posición más verticalizada de los caninos inferiores a lo largo de su trayecto eruptivo. La figura 1 muestra el ciclo completo, tan fisiológico como inquietante, de las alteraciones del espacio en los incisivos laterales superiores impuestas por el trayecto eruptivo de los caninos permanentes.

Cuando las irregularidades forman parte de la maloclusión

La presencia de diastemas entre los incisivos permanentes, por lo general, representa normalidad en la dentición mixta[7,9-11], tendiendo a cerrarse espontáneamente a partir del final del segundo período con la aparición de los caninos permanentes en la cavidad bucal. Los diastemas y las irregularidades de pequeña magnitud en los incisivos permanentes deben ser ignorados durante la dentición mixta. Como ejemplo tendríamos el apiñamiento primario temporal[12]. Sin embargo, algunas irregularidades anteriores pueden ser consideradas maloclusión y su corrección precoz podría estar indicada con la nivelación 4x2. El capítulo de referencias bibliográficas reúne textos sobre este procedimiento en la dentición mixta[13-16].

Los diastemas en la región de los incisivos permanentes en la dentición mixta sólo deben ser cerrados precozmente cuando: *a)* la corona de los incisivos centrales estuviese inclinada hacia distal, sugiriendo la presencia de hábitos persistentes de succión del dedo o chupete, y *b)* cuando el espacio entre los incisivos centrales fuese necesario para la erupción o la alineación de los incisivos laterales permanentes irregulares. En estos casos, el trastorno estético derivado al sonreír justificaría el tratamiento en la dentición mixta[6,10,17]. Los problemas periodontales, como consecuencia del empaquetamiento de comida y la dificultad de una buena higiene, también justifican una intervención ortodóncica precoz[11].

Las giroversiones que comprometen la estética con la inclinación vestibulolingual incorrecta de los incisivos permanentes, llevando al paciente a una relación borde a borde o a una mordida cruzada anterior por contacto prematuro[13,18], son también algunas indicaciones para la corrección de irregularidades en la región anterior en la dentición mixta, más específicamente al final del primer período o el inicio del segundo.

Lo que garantiza el éxito de una mecánica como la nivelación 4x2 realizada en etapas precoces del desarrollo de la oclusión es, sin duda, la indicación precisa y el rigor de la técnica, que debe respetar el espacio biológico reservado en el alveolo para las raíces de los dientes erupcionados y los gérmenes que aún faltarían por erupcionar.

Nivelación parcial en la dentadura mixta: consideraciones técnicas

La nivelación 4x2 por lo general es realizada en el período de dentición mixta, después de la erupción de los cuatro incisivos permanentes. El calificativo «4x2» debe su nombre a los dientes involucrados en la mecánica: cuatro incisivos, centro del movimiento, y dos molares, elementos de anclaje. Debido a la posición del germen del canino permanente superior, que se sitúa más alto al final del primer período y hasta el inicio del segundo período de la dentadura mixta constituye la época ideal para la realización de la nivelación en la dentición mixta. Aun así, la inclinación mesiodistal de los incisivos laterales superiores debe ser mantenida durante la mecanoterapia. La nivelación parcial realizada en la dentición mixta puede producir iatrogenias irreversibles, ya sea por la raíz del incisivo lateral ya erupcionado, susceptible a la reabsorción por la compresión del folículo del canino permanente, o bien por el riesgo de impactación del canino permanente debido al obstáculo mecánico creado por la raíz del incisivo lateral dirigido inadvertidamente en su dirección[8,13,19-21].

Con relación a la técnica propiamente dicha, la consideración más importante se centra, sin duda, en el correcto posicionamiento del *bracket* en los incisivos laterales. El cementado debe ser hecho imaginando, más que nunca, el tipo de movimiento que el diente va a sufrir cuando esté ligado al arco de nivelación. En esta fase del desarrollo, la angulación de 3 a 5° preconizada para este diente en la dentadura permanente no es, definitivamente, la angulación deseada (fig. 2). La explicación radica en que tal angulación movería la raíz del incisivo lateral contra el folículo del canino permanente en desarrollo (fig. 2). Una de las consecuencias de tal movimiento podría ser la reabsorción radicular[20] o la impactación del germen del canino[12]. Durante el cementado del incisivo lateral, el ortodoncista debe conservar la inclinación mesiodistal de la

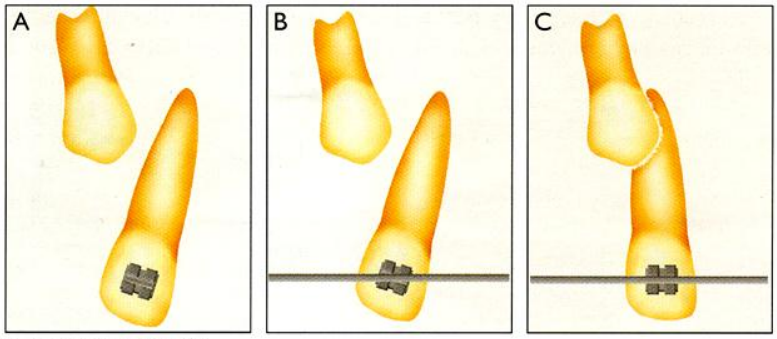

Colocación incorrecta

Figura 2. Las fotografías A, B y C resumen la convergencia apical de la raíz en el incisivo lateral superior durante la dentición mixta y el cementado del *bracket* no teniendo en cuenta la inclinación mesiodistal del incisivo lateral en esta fase del desarrollo. El movimiento radicular inadecuado, que haga coincidir la raíz del incisivo lateral con la corona del canino permanente en el trayecto de su erupción, provoca la inclinación distal de la raíz del incisivo lateral (2C). El resultado del choque entre la raíz del incisivo lateral y la corona del canino será la reabsorción radicular del incisivo lateral. Esto ocurre cuando la inclinación del *bracket* no respeta la convergencia apical.

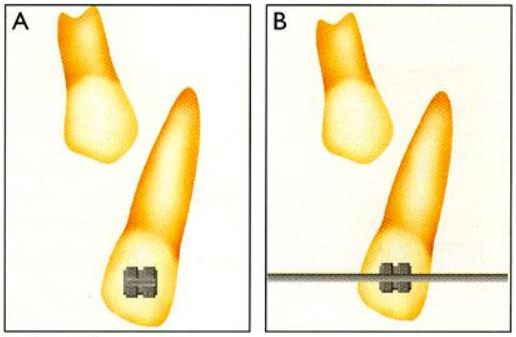

Colocación correcta

Figura 3. Esquema que demuestra cómo el cementado del *bracket* debe ser realizado en la nivelación 4x2 en la fase de dentición mixta. El *bracket* debe ser colocado de forma que proporcione la correcta angulación mesiodistal al incisivo lateral en esta fase de desarrollo oclusal, al insertar el arco de nivelación. De esta forma se previene el movimiento radicular mesiodistal y la iatrogenia derivada.

raíz de este diente y que el *bracket* sea cementado pasivamente, esto es, que el *bracket* sea colocado con una contra-angulación (fig. 3). El cementado del *bracket* en el incisivo lateral debe ser individualizado, en el intento de mantener la posición inicial de la raíz de este diente durante la nivelación. La sujeción de los arcos de nivelación debe mantener la convergencia apical de las raíces de los incisivos laterales superiores. El ortodoncista no puede perder de vista que la nivelación constituye un abordaje transitorio y efímero en medio del desarrollo de la oclusión. Cuando se realiza, la colocación de esta aparatología no puede afectar el curso normal del desarrollo oclusal. De hecho, éste es el concepto básico de la ortodoncia interceptiva como ciencia.

En los incisivos centrales los *brackets* son cementados de forma convencional, no existiendo diferencia en la técnica entre la dentición mixta y permanente. En la dentición mixta los incisivos centrales están lejos de los caninos permanentes, por lo menos en condiciones normales (fig. 1). Para el cementado de los tubos en los molares se pueden utilizar los adhesivos ortodóncicos convencionales, con un refuerzo de resina sobre la aleta del tubo (fig. 4) en un intento por evitar la desce-

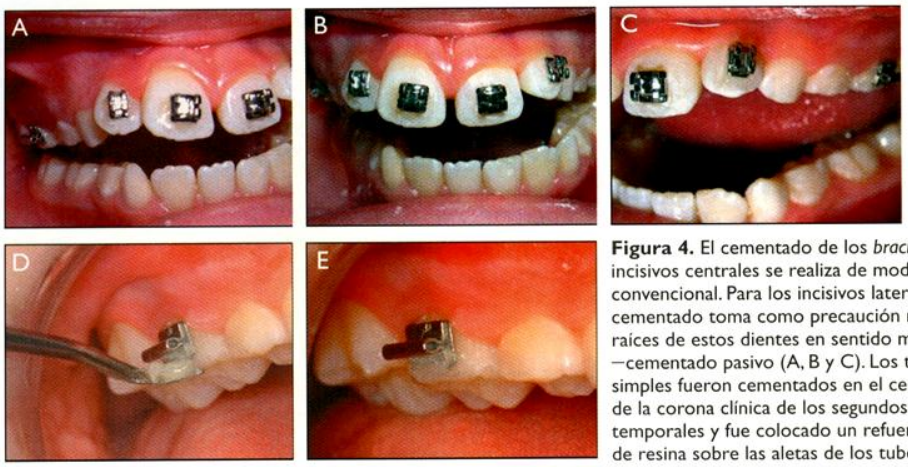

Figura 4. El cementado de los *brackets* en los incisivos centrales se realiza de modo convencional. Para los incisivos laterales el cementado toma como precaución mover las raíces de estos dientes en sentido mesiodistal —cementado pasivo (A, B y C). Los tubos simples fueron cementados en el centro de la corona clínica de los segundos molares temporales y fue colocado un refuerzo de resina sobre las aletas de los tubos (D y E).

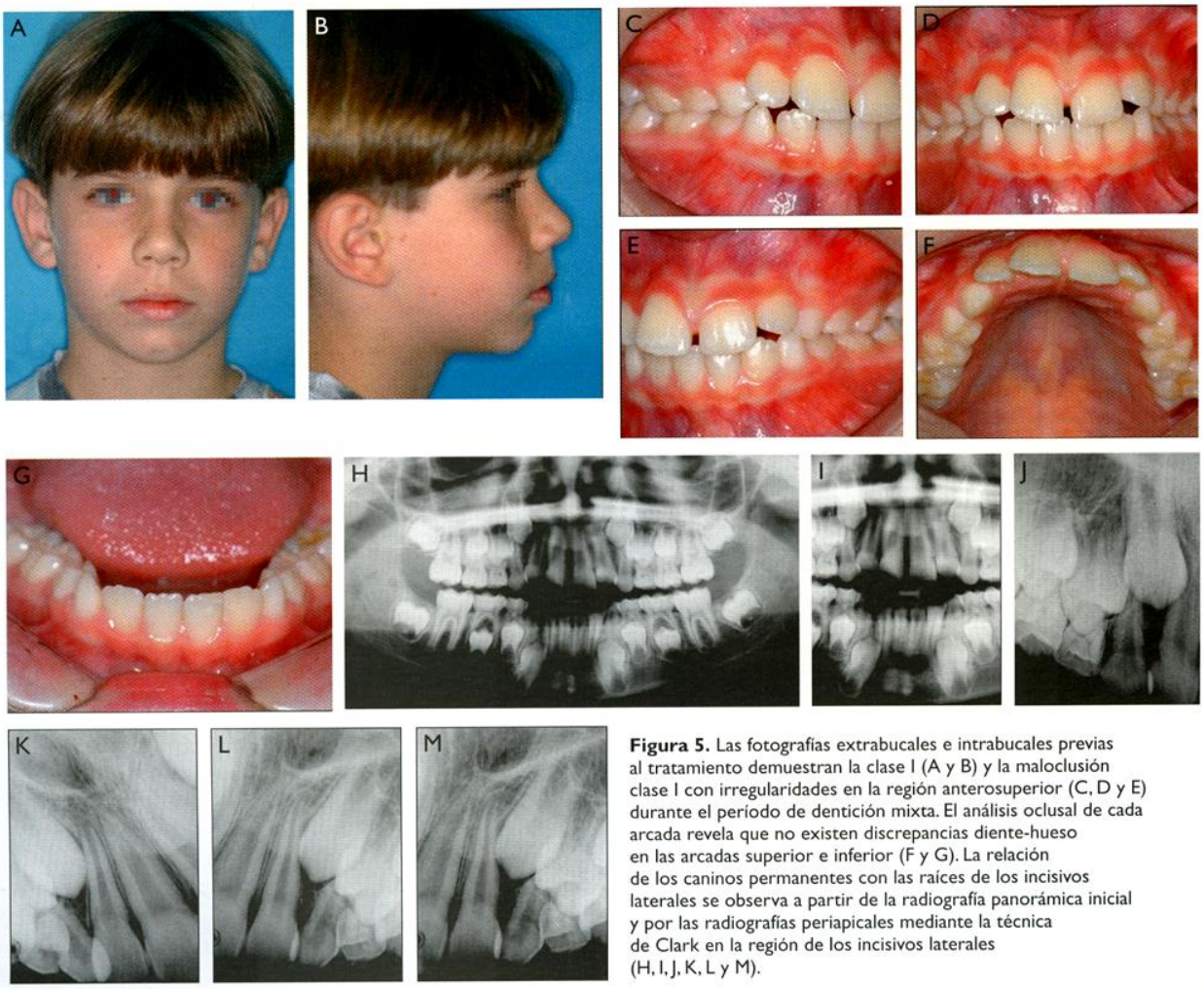

Figura 5. Las fotografías extrabucales e intrabucales previas al tratamiento demuestran la clase I (A y B) y la maloclusión clase I con irregularidades en la región anterosuperior (C, D y E) durante el período de dentición mixta. El análisis oclusal de cada arcada revela que no existen discrepancias diente-hueso en las arcadas superior e inferior (F y G). La relación de los caninos permanentes con las raíces de los incisivos laterales se observa a partir de la radiografía panorámica inicial y por las radiografías periapicales mediante la técnica de Clark en la región de los incisivos laterales (H, I, J, K, L y M).

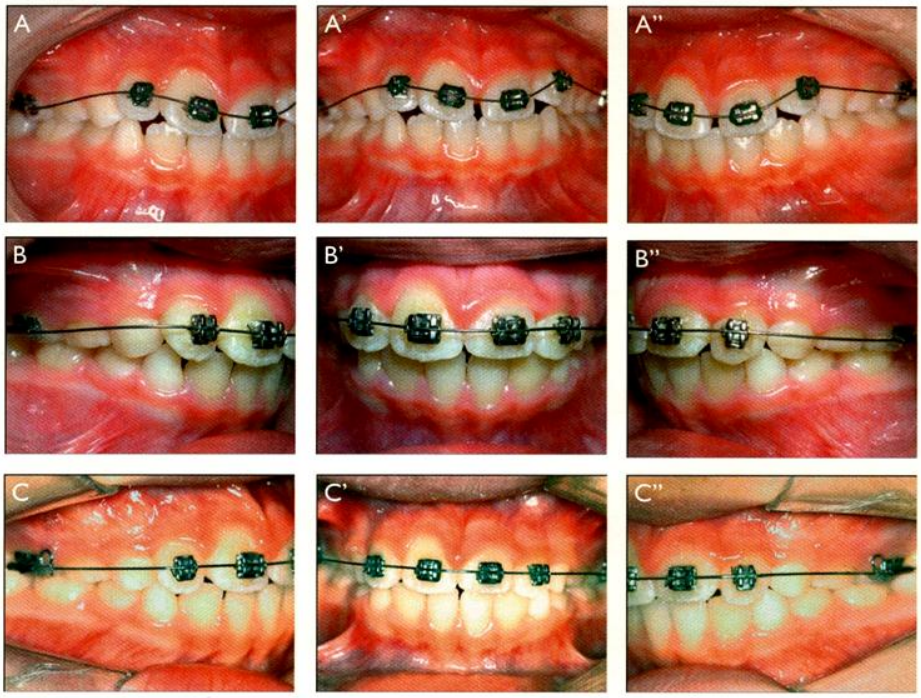

Figura 6. Secuencia clínica de los arcos utilizados en la nivelación 4x2 en la fase de dentición mixta, en la que se observa la utilización exclusiva de arcos redondos, con el objetivo único de alinear y nivelar las coronas de los dientes anteriores. Se puede percibir que la angulación mesiodistal de los incisivos laterales fue mantenida durante el tratamiento.

mentación durante el tratamiento, debido a las fuerzas masticatorias. Para el cementado de los incisivos es aconsejable el ionómero de vidrio, como el Vitrebond (3M, Unitek Corp.) o «Fuji Ortho LC» (GC Corporation Co), de comprobada eficacia clínica[14-16], y con el objetivo de preservar la integridad de la superficie del esmalte.

Los segundos molares temporales se prestan mejor a realizar el anclaje en la nivelación 4x2. Esta elección se decidirá por la facilidad operacional en relación a los primeros molares permanentes, que aún no terminaron su erupción completa en este período, encontrándose la superficie distal más próxima al nivel gingival. Los tubos podrían también ser soldados a bandas y ser cementados en los molares o, preferiblemente, cementados directamente sobre la cara vestibular.

Manejo clínico

El caso clínico presentado ejemplifica la nivelación 4x2 realizada en el período de dentición mixta en un paciente en el que la estética fue el motivo determinante para indicar el tratamiento. El paciente presenta clase I, con irregularidades en la colocación de los incisivos superiores (fig. 5). La radiografía panorámica pretratamiento muestra el cuadro típico de esta fase del desarrollo. Se ve la íntima relación que la corona de los caninos permanentes guarda con las raíces de los incisivos laterales que se están formando (fig. 5). La proximidad entre los folículos de los caninos permanentes y las raíces de los incisivos laterales destaca la importancia del cementado de los *brackets* 12 y 22 (fig. 4). Las radiografías periapicales de la región de los incisivos laterales fueron obtenidas utilizando la técnica de Clark, para confirmar la localización exacta de los gérmenes de los caninos en relación a las raíces de los incisivos laterales superiores (fig. 5). La limitación del diagnóstico espacial por imagen bidimensional, radiografías convencionales, es contrarrestada por la palpación clínica del reborde alveolar a la altura del germen de los caninos permanentes.

Los dientes de anclaje, los segundos molares temporales superiores, recibirán tubos simples colocados en el centro de la corona clínica y reforzados con adhesivo extra en las aletas para evitar que se descementen durante el tratamiento (fig. 4). Los *brackets* de los incisivos laterales (12 y

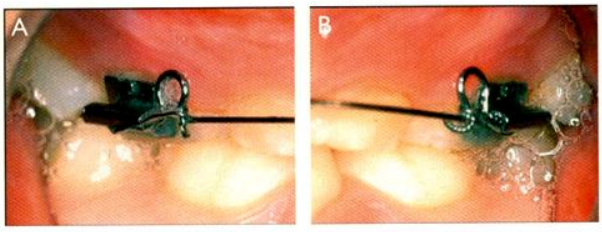

Figura 7. La confección de omegas en la zona mesial de los tubos en los segundos molares temporales estabiliza el arco de nivelación y previene el deslizamiento del arco durante el tratamiento.

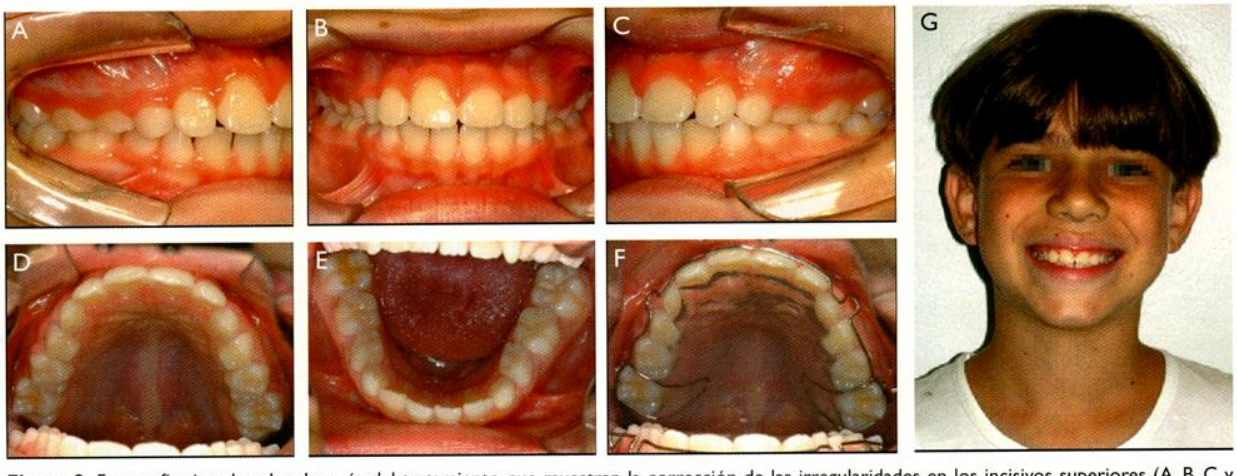

Figura 8. Fotografías intrabucales después del tratamiento que muestran la corrección de las irregularidades en los incisivos superiores (A, B, C y D). En la arcada inferior no se utilizó ninguna mecánica (E). En F se observa la placa de Hawley en la arcada superior. El impacto estético de la nivelación 4x2 se muestra en la fotografía frontal del paciente sonriendo en 8G.

22) fueron colocados en contra-angulación, con la intención de mantener la inclinación mesiodistal de sus raíces durante el sucesivo cambio de los arcos en la nivelación.

La nivelación 4x2 obedece a la secuencia de los arcos utilizados para la mecánica correctiva, con la excepción de arcos rectangulares. La sucesión sistemática de alambres de calibre progresivamente mayor refleja la racionalidad biomecánica que se establece como uno de los pilares filosóficos más destacados en la ortodoncia moderna: fuerzas suaves y disipantes[22]. La nivelación 4x2 en la dentición mixta se limita a los arcos redondos, comenzando con el arco NiTi 0,016", seguido de los arcos de acero 0,016", 0,018" y 0,020" (fig. 6). A partir del alambre 0,016" de acero, la confección de omegas en el límite mesial de los tubos cementados en los segundos molares temporales debe ser realizada con la intención de estabilizar los arcos de nivelación (fig. 7). El omega protege al paciente de posibles deslizamientos del arco dentro de los accesorios y la consecuente lesión en la mucosa por su extremidad distal. Además de esto, impide que el arco se desprenda de los tubos durante la masticación si alimentos duros chocasen con el segmento de alambre situado entre el incisivo lateral y el segundo molar temporal.

Una vez conseguido el alineamiento y nivelación de los incisivos, el aparato se retira colocándose una placa de Hawley como contención (fig. 8). El período de contención podrá variar de seis meses a un año en relación a la intensidad de las irregularidades que el paciente presente en la documentación inicial.

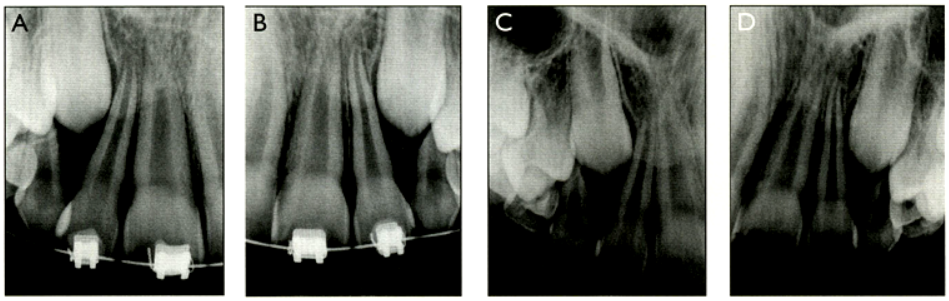

Figura 9. Radiografías periapicales obtenidas en la fase final de nivelación 4x2 (A y B) y después de la retirada del aparato (C y D) que demuestran: 1) el curso normal de la rizogénesis de los incisivos; 2) la trayectoria normal de los caninos permanentes en dirección a la cavidad bucal, así como 3) la buena relación entre las raíces de los incisivos laterales y los folículos de los caninos permanentes. El cementado pasivo de los *brackets* en los incisivos laterales contribuyó a los dos últimos puntos.

Nivelación 4x2 en la dentadura mixta: coste biológico

Proporcionar una mejora estética con un impacto psicosocial evidente hace que la nivelación 4x2 obtenga un espacio propio dentro del campo de la ortodoncia interceptiva. Gracias a éste, se puede mejorar el alineamiento de los incisivos permanentes dentro del reborde alveolar, distribuir o aumentar espacio para facilitar la erupción y el alineamiento de uno o más incisivos, eliminar desvíos funcionales y reducir la protrusión dentaria. Sumado a estas ventajas, existe documentación científica comprobando que si la técnica se realiza con rigor, el coste biológico de esta mecánica es mínimo[23], o lo que es lo mismo, no hay iatrogenia irreversible ocasionada por este procedimiento ortodóncico, al mismo tiempo que no conllevaría un perjuicio periodontal.

La comparación de las radiografías periapicales pretratamiento (fig. 5J, 5K, 5L y 5M) y postratamiento (fig. 9) confirman el sentir científico constatado en la literatura acerca del movimiento dentario realizado en dientes con rizogénesis incompleta: la fuerza aplicada no provoca el acortamiento radicular comúnmente observado en los tratamientos ortodóncicos en dientes con raíces totalmente formadas[23-25]. La rizogénesis continúa su curso natural, sin interrupción. Las radiografías periapicales obtenidas al final de la nivelación 4x2 no sólo descartan la idea de la reabsorción radicular, sino que muestran que la inclinación mesiodistal de las raíces de los incisivos laterales fue mantenida durante la mecánica y no invadieron el espacio del folículo del canino permanente.

En resumen, el movimiento ortodóncico no está contraindicado en dientes con raíces incompletas y el respeto por la inclinación normal de los incisivos laterales en la fase de dentición mixta no altera la trayectoria en la erupción de los caninos permanentes.

Nivelación parcial en la dentadura permanente: consideraciones técnicas

Aparentemente existe un contraste entre la nivelación realizada en la dentición mixta y en la dentición permanente, comenzando por el número de dientes implicados en la mecánica y finalizando con la colocación del *bracket* en los incisivos laterales. Sin duda, la nivelación completa constituye el procedimiento empleado normalmente en la dentición permanente. Sin embargo, la nivelación parcial no deja de tener su espacio en la ortodoncia correctiva. La indicación de la nivelación parcial en la dentadura permanente, representada por la nivelación «4x2», o «6x2» cuando se incluyen los caninos permanentes, se caracteriza por el respeto a la oclusión en la región posterior, dando énfasis al movimiento de los dientes anteriores. Éste es el punto en común entre la nivelación parcial aplicada en la dentición mixta y en la dentición permanente. Como se intuye, está indicado en los casos en que el tratamiento ortodóncico no mejoraría la oclusión posterior al encontrarse ajustada y cuando el anclaje ofrecido por los premolares no es necesario. En casos de irregularidad localizada en incisivos o en los casos de recidiva del apiñamiento anterior, el protocolo sería proteger lo que está normal y corregir exclusivamente el error morfológico.

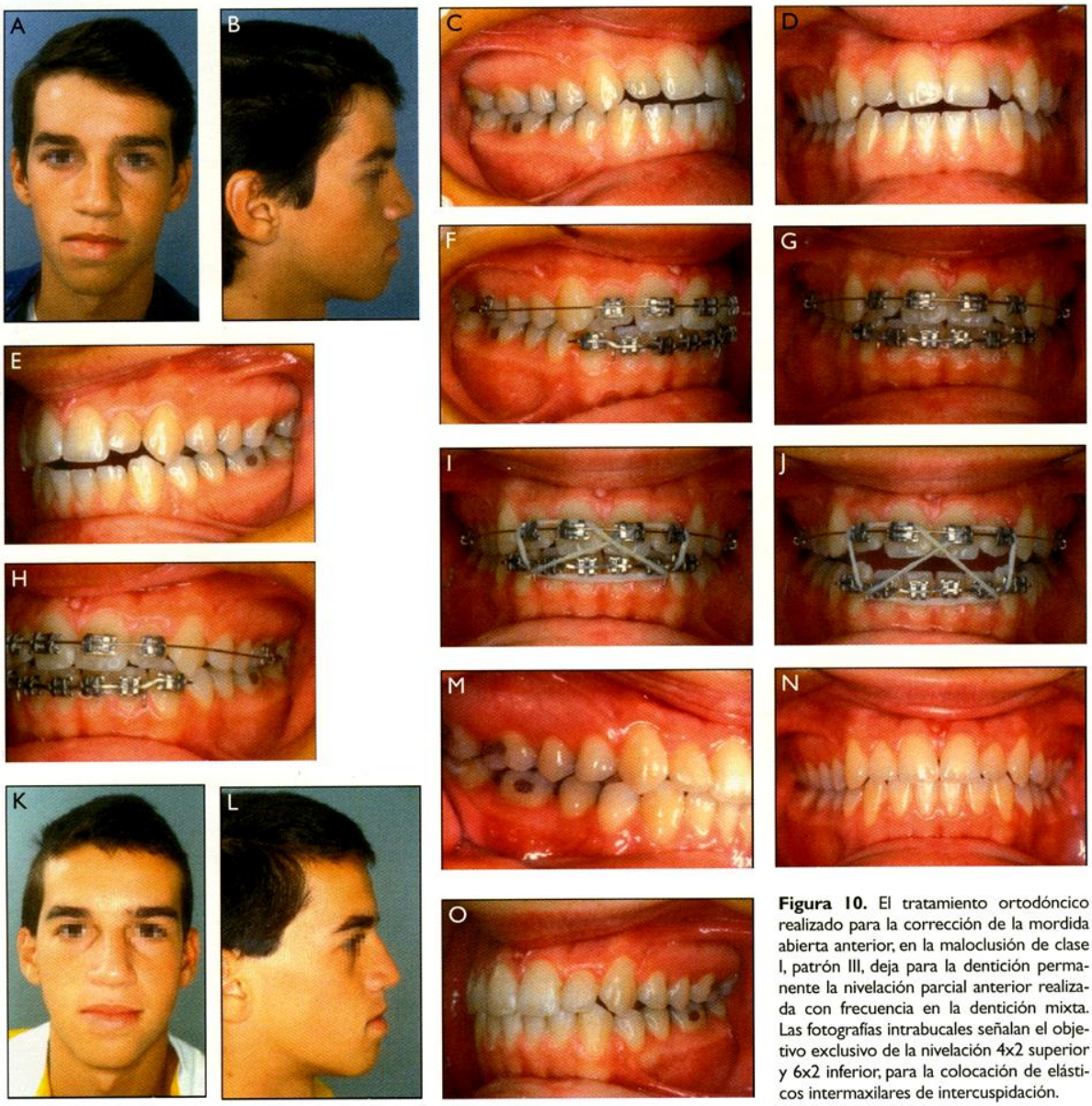

Figura 10. El tratamiento ortodóncico realizado para la corrección de la mordida abierta anterior, en la maloclusión de clase I, patrón III, deja para la dentición permanente la nivelación parcial anterior realizada con frecuencia en la dentición mixta. Las fotografías intrabucales señalan el objetivo exclusivo de la nivelación 4x2 superior y 6x2 inferior, para la colocación de elásticos intermaxilares de intercuspidación.

La nivelación parcial en la dentadura permanente (fig. 10) ilustra el tratamiento de la mordida abierta anterior dentoalveolar en una maloclusión de clase I, patrón III, donde la meta terapéutica no implica la cara y tampoco el segmento posterior de la oclusión. Este ejemplo resalta la visión de la ortodoncia moderna al reconocer las limitaciones impuestas por el patrón facial en relación al tratamiento ortodóncico y conservar las relaciones oclusales en el segmento posterior.

Cabe destacar que en la dentición permanente la opción en la nivelación parcial se extiende hasta los caninos, en la mecánica denominada «6x2» (fig. 11). La inclusión de estos dientes en el tratamiento aumenta la efectividad en el control de los movimientos de giro e inclinación de los incisivos

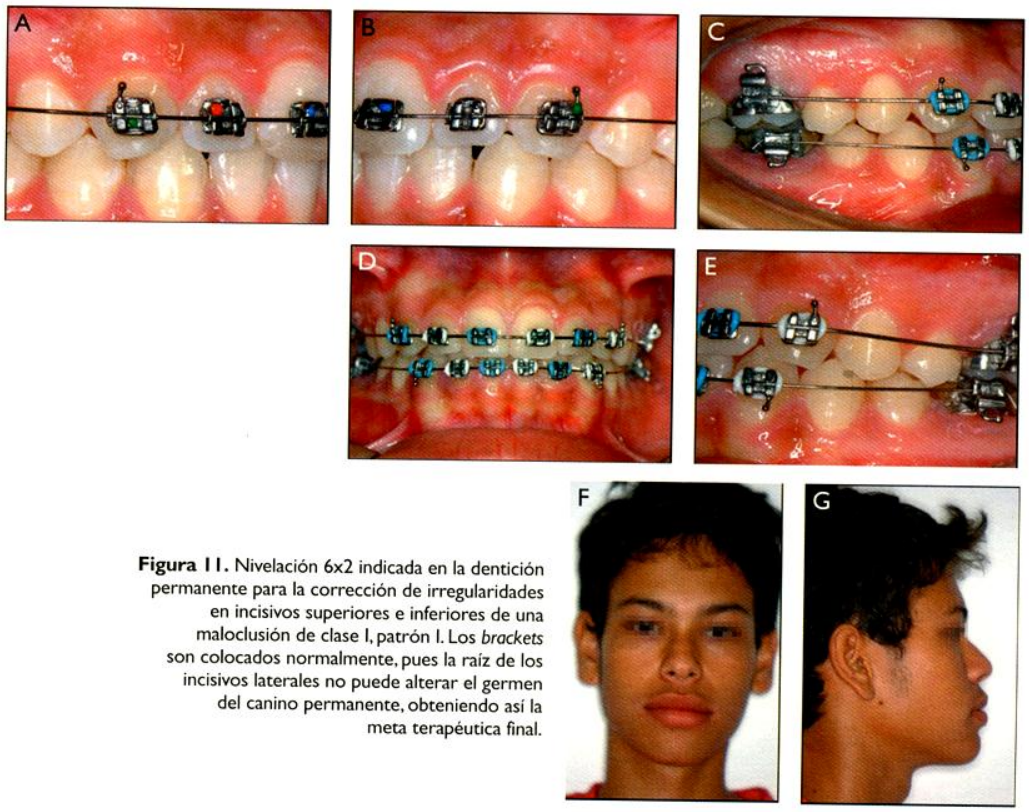

Figura 11. Nivelación 6x2 indicada en la dentición permanente para la corrección de irregularidades en incisivos superiores e inferiores de una maloclusión de clase I, patrón I. Los *brackets* son colocados normalmente, pues la raíz de los incisivos laterales no puede alterar el germen del canino permanente, obteniendo así la meta terapéutica final.

durante la mecánica. El detalle sobre los incisivos laterales en las figuras 11A y 11B aclara que los *brackets* están colocados de la misma forma que en la nivelación total convencional. No hay que preocuparse con la inclinación de la raíz de los incisivos laterales en la dentadura permanente. Ésta es la diferencia crucial en el cementado de los *brackets* en la nivelación parcial realizado en las dos etapas: dentición mixta y dentición permanente.

Bibliografía

1. Gianelly AA. Treatment of crowding in the mixed dentition. Am J Orthod Dentofacial Orthop. 2002;121(6):569-71.
2. Sayin MÖ, Türkkahraman H. Factors contributing to mandibular anterior crowding in the early mixed dentition. Angle Orthod. 2004;74(6):754-8.
3. Silva Filho OG, Ferrari Júnior FM. Má oclusão na dentadura decídua: Diagnóstico e tratamento. Biodonto Bauru. 2004;1(4):9-66.
4. Silva Filho, OG, Ferrari Júnior FM, Aiello CA, Zopone N. Correção da mordida cruzada posterior nas dentaduras decídua e mista. Rev Assoc Paul Cirurg Dent. 2000;54(2): 142-7.
5. Silva Filho OG, Magro AC, Capelozza Filho LC. Early treatment of the Class III malocclusion with rapid maxillary expansion and maxillary protraction. Am J Orthod Dentofacial Orthop. 1998;113(2):196-203.
6. Silva Filho OG, Okada H, Aiello CA. Ortodontia interceptiva: correção precoce de irregularidades na região ântero-superior. Ortodontia. 1998;31(2):113-21.
7. Van der Linden FPGM. Ortodontia: Desenvolvimento da dentição. São Paulo: Quintessence; 1986. p. 206.
8. Silva Filho OG, Fugio N, Capelozza Filho L, Cavassan AO. Irrupção ectópica dos caninos permanentes superiores: soluções terapêuticas. Ortodontia. 1994;27(3):50-65.
9. Broadbent BH. Ontogenic Development of Occlusion. Angle Orthod. 1941;11(4):223-41.
10. Almeida RR, Garib DG, Almeida-Pedrin RR, Almeida MR, Pinzan A, Junqueira MHZ. Diastema interincisivos centrais superiores: quando e como intervir? R Dental Press Ortodon Ortop Facial. 2004;9(3):137-56.
11. Valladares Neto J, Ribeiro AV, Silva Filho OG. O dilema do diastema mediano e o freio labial superior: Análise de pontos fundamentais. Robrac. 6, 1996;19:9-17.
12. Silva Filho OG, Garib DG, Freire-Maia BAV, Ozawa TO. Apinhamento primário temporário e definitivo: diagnóstico diferencial. Rev Assoc Paul Cirurg Dent. 1998;52(1):75-81.
13. Drumond AF, Gontijo AI, Miranda GE, Silva AMB, Alvedanha VL. Nivelamento 4x2: uma conduta ética. R Clin Ortodon Dental Press. 2003;2(3):65-78.
14. Silva Filho OG, Castro DM, Castro RM, Lauris RC. Colagem de Brackets nos incisivos com o cimento ionomérico Fuji Ortho LC, num protocolo de nivelamento 4x2, du-

rante a dentadura mista. R Dental Press Ortodon Ortop Facial. 2002;7(6):15-25.
15. Silva Filho, OG, Castro DM, Castro RM, Lauris RC. Experiência clínica com o "Vitrebond" para colagem direta dos incisivos permanentes no estágio de dentadura mista. Ortodontia. 2000;33(3):26-34.
16. Silva Filho OG, Oliveira CBA, Fontes MV, Ozawa TO. Avaliação clínica da eficácia de um cimento de ionômero de vidro fotopolimerizável (Vitrebond) para a colagem direta de braquetes ortodônticos em nivelamento 4x2. R Dental Press Ortodon Ortop Facial. 1999;4(1).
17. Kerosuo H, Hausen H, Laine T, Shaw WC. The influence of incisal maloccusion on the social attractiveness of Young adults in Finland. Eur J Orthod. 1995;17(6):505-12.
18. Viazis AD. Early treatment. En: Atlas of Orthodontics: Principles and clinical applications. Philadelphia: W.B. Saunders Company; 1993. p. 249-59.
19. Brin I, Becker A, Zilberman Y. Resorbed lateral incisors adjacent to impacted canines have normal crown size. Am J Orthod Dentofacial Orthop. 1993;104(1):60-6.
20. Consolaro A. Reabsorções dentárias nas especialidades clínicas. 2.ª ed. Maringá: Dental Press; 2005. p. 615.
21. Shellhart WC, Jasper S, Abrams H, Wilson T. Case Report: management of significant incisor root resorption associated with maxillary canine impaction. Angle Orthod. 1998; 68(2):187-92.
22. Chan EKM, Darendeliler MA, Petocz P, Jones AS. A new method for volumetric measurement of orthodontically induced root resorption craters. Eur J Oral Sci. 2004;112 (2):134-9.
23. Silva Filho OG, Mendes OF, Ozawa T, Ferrari Júnior FM, Correa TM. Comportamento radicular durante a movimentação dentária induzida em dentes com rizogênese incompleta. Ortodontia. 2004;37(3):53-62.
24. Hendrix I, Crels C, Kuijpers-Jagtman AM, Van't Hof M. A radiographic study of posterior apical root resorption in orthodontic patients. Am J Orthod Dentofacial Orthop. 1994;105(4):345-9.
25. Linge BO, Linge L. Apical root resorption in upper anterior teeth. Eur J Orthod. 1983;5(3)173-83.